**Dr. Jessica Körber**
**Chirurgische Klinik I**
**Leopoldina-Krankenhaus, Schweinfurt**

Deutsche Krebsgesellschaft
Zertifiziertes Darmzentrum

# Anatomie

Im Dickdarm findet im Gegensatz zum Dünndarm keine Verdauung mehr statt. Die Dickdarm-Funktion besteht stattdessen in der Resorption von Salz und Wasser, vor allem in den Anfangsbereichen (Colon ascendens):
Hier wird der Wassergehalt der Nahrungsreste von etwa einem Liter auf 100 bis 200 Milliliter reduziert. Das bedeutet, dass 80 bis 90 Prozent des Wassers und nahezu die gesamten Elektrolyte im Dickdarm ins Blut aufgenommen werden.
Drüsen in der Darmwand sondern Schleim ab, der die Nahrungsreste gleitfähig macht.

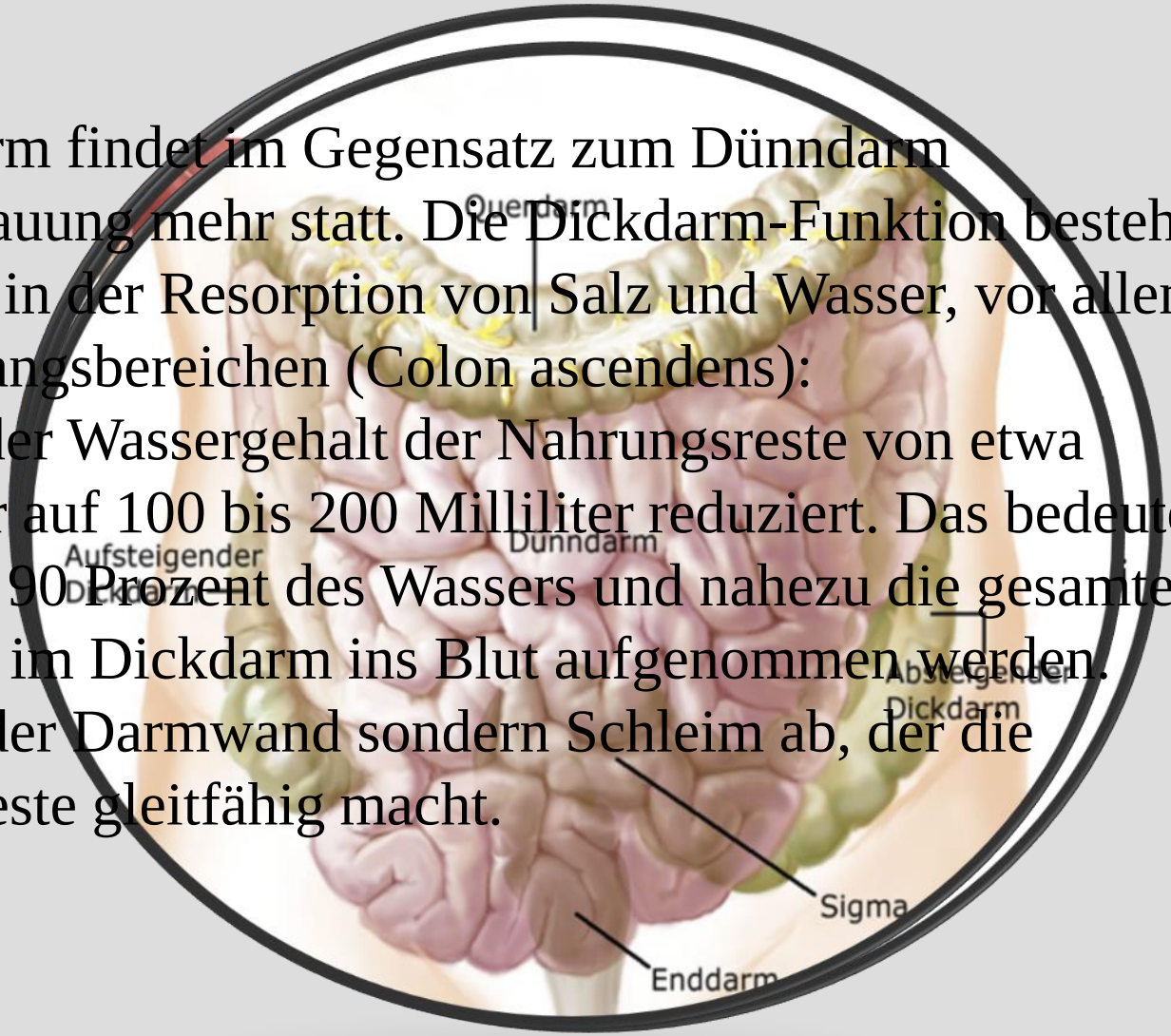

# Anatomie

epithelialis
ithel
(Krypte)
mucosae
is mucosae
Tunica
muscularis
inale
Tunica
peritonealer

# Anatomie

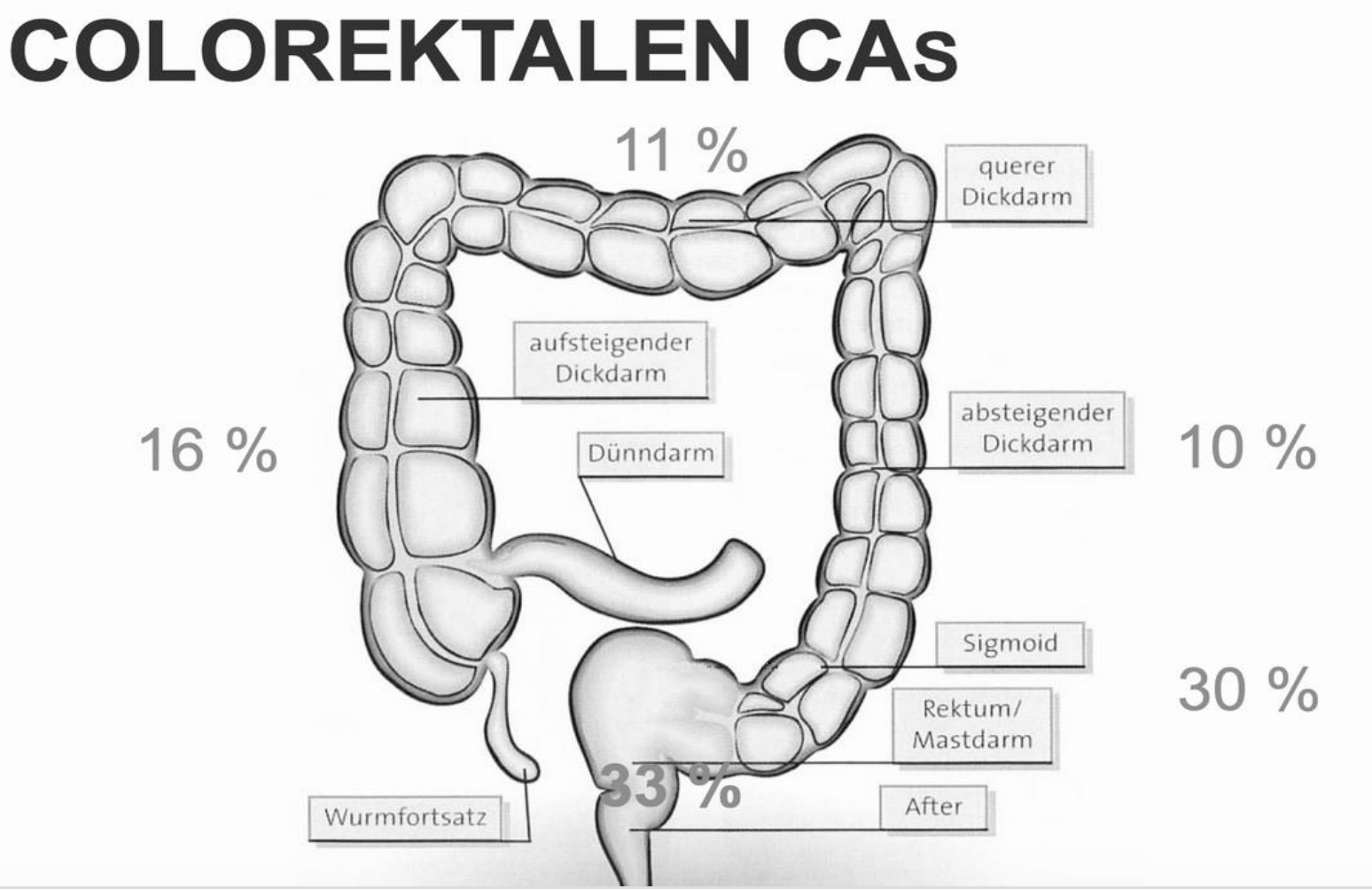
COLOREKTALEN CAs
11 %
querer Dickdarm
aufsteigender Dickdarm
16 %
Dünndarm
absteigender Dickdarm
10 %
Sigmoid
30 %
Rektum/ Mastdarm
33 %
After
Wurmfortsatz

# Epidemiologie

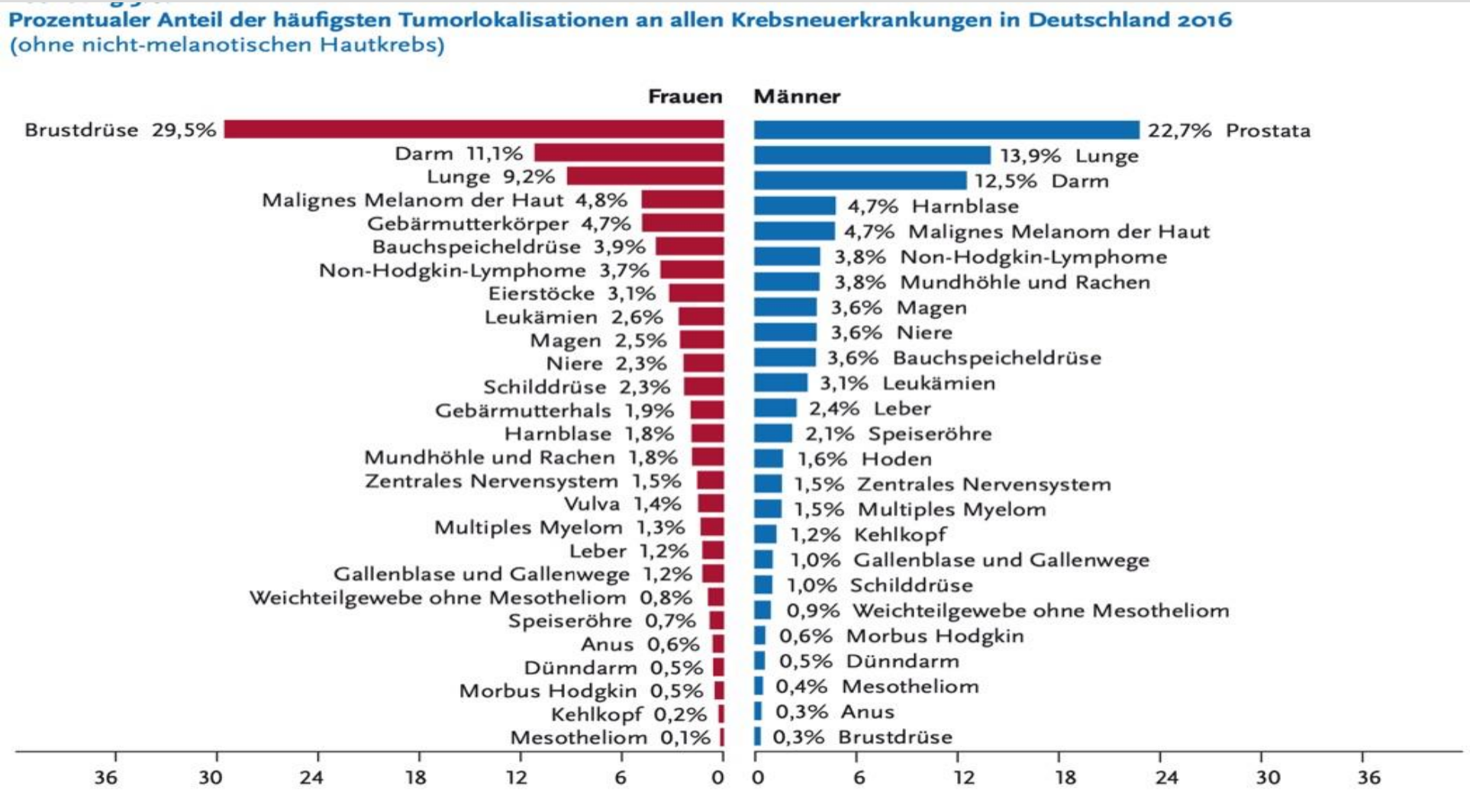

# Epidemiologie

- Weltweit dritthäufigste Krebserkrankung
- Höchste Inzidenz in Europa und Nordamerika
- In Deutschland jährlich 61000 Neuerkrankungen
- 26 000 versterben an den Folgen der Erkrankung
- 5 JÜL für KRK 63 %
- Lebenszeitrisiko an Darmkrebs zu erkranken beträgt 6 %
- Mittleres Erkrankungsalter für Männer 72 Jahre für Frauen 75 Jahre
- Über 95% der Betroffenen sind bei der Diagnosestellung älter als 50 Jahre

# Epidemiologie

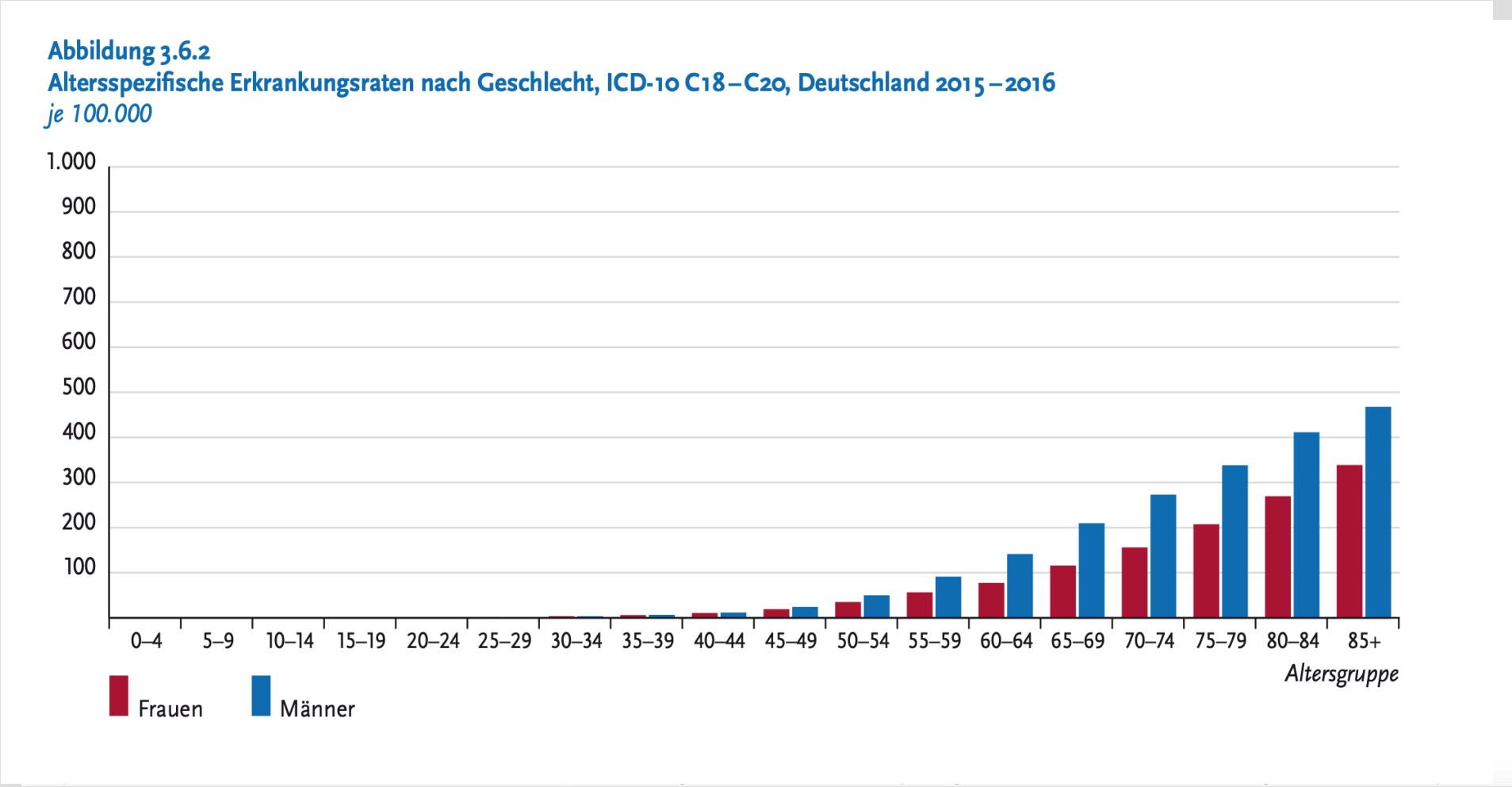

# Risikofaktoren und Früherkennung

## Risikofaktoren

- Tabakkonsum
- Übergewicht
- Bewegungsmangel
- Ballaststoffarme Ernährung
- Alkohol
- Verwandte ersten Grades

# Risikofaktoren und Früherkennung

## Früherkennung

- Hämoculttest
- Koloskopie
- bei Risikogruppen auch früher

# Diagnostik

Obligate Diagnostik

- Komplette Koloskopie (Goldstandard)
- Abdomensonografie
- Röntgen der Lunge ( oder CT )
- Tumormarker
- CT/MRT
- Endosonografie und Rektoskopie (Rektumkarzinom)

Fakultative Diagnostik

- CT / MRT
- Ureterschienung
- Skelettszintigrafie
- PET CT ( bei Rezidiven)

# Diagnostik - Koloskopie

Leopoldina
Krankenhaus

## Adenom-Karzinom-Sequenz

Quell

**Tab. 2 Rate an Karzinomen abhängig von der Größe des Adenoms [1] .**

| Größe des Adenoms (mm) | enthält ein Karzinom (%) |
|---|---|
| < 5 mm | 0 |
| 6 – 15 mm | 2,2 |
| 16 – 25 mm | 18,7 |
| 26 – 35 mm | 42,7 |
| > 35 mm | 75,8 |

# Virtuelle Coloskopie

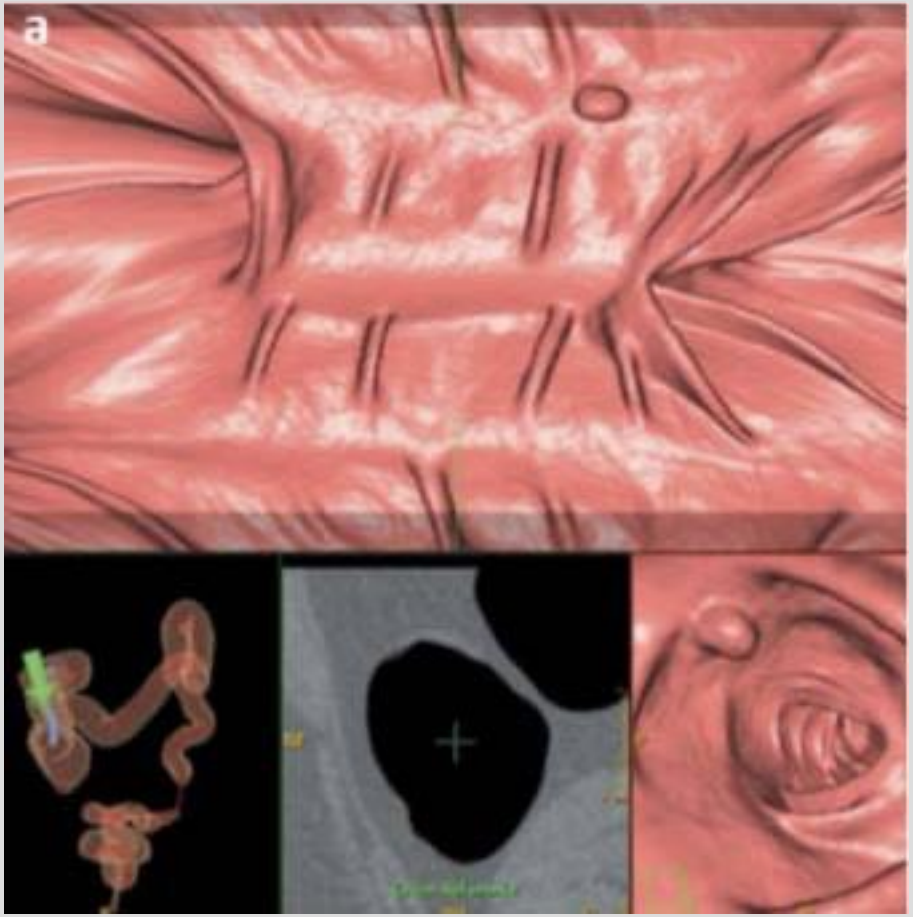

# Virtuelle Coloskopie

**Vorteile:**

- Beurteilung des gesamten Dickdarms möglich
- Vollständige Darmreinigung wie bei der konventionellen Darmspiegelung
- Schmerzfreie Untersuchung

**Nachteile:**

- Hoher apparativer Aufwand
- Hohe Fachkenntnis erforderlich
- Polypen erst ab 5 mm erkennbar (Zuverlässigkeit ca. 60 %)
- Hohe Röntgenstrahlenbelastung
- Teurer als konventionelle Darmspiegelung (ca. 500 €)
- Bei Polypennachweis zusätzliche Darmspiegelung erforderlich

# Kapselendoskopie

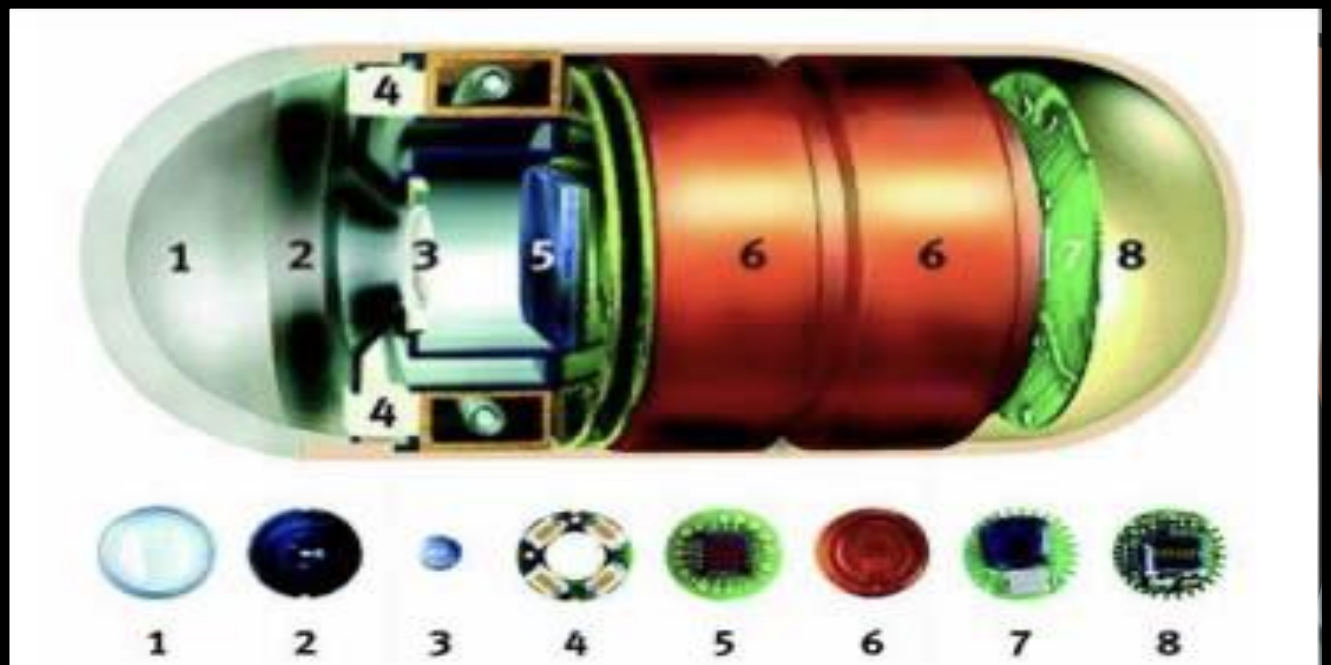


Abb.2 Aufbau eines Kapselendoskops (Given M2A™, Given Imaging Ltd., Yoqneam, Israel). 1 = optisches Fenster, 2 = Linsenerhaltung, 3 = Linse, 4 = Beleuchtungs-LEDs, 5 = CMOS-Kamera, 6 = Batterien, 7 = Sender, 8 = Antenne

# Kapselendoskopie

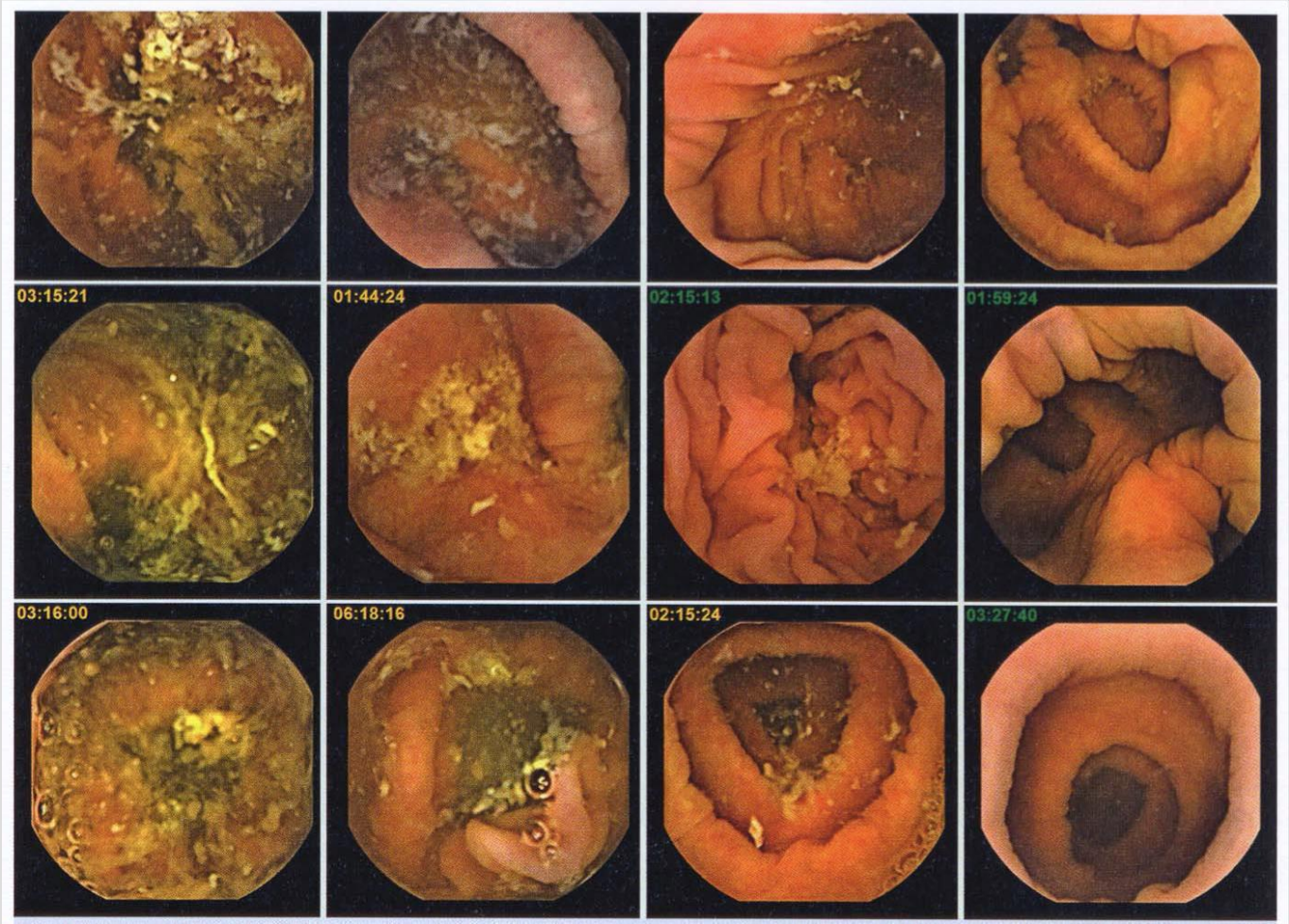

# Kapselendoskopie

**Vorteile:**

- Gesamter Darm sichtbar
- Vollständige Darmreinigung erforderlich
- Keine Beschwerden während der Untersuchung

**Nachteile:**

- Hoher apparativer Aufwand
- Dickdarmuntersuchung noch im Erprobungsstadium
- Teurer als konventionelle Darmspiegelung (ca. 700 €)
- Geringe Zuverlässigkeit
  (nur 75% der Karzinome werden erkannt)
- Zusätzliche Darmspiegelung bei Polypennachweis erforderlich

# Diagnostik - Abdomensonografie

# Diagnostik - Endosono

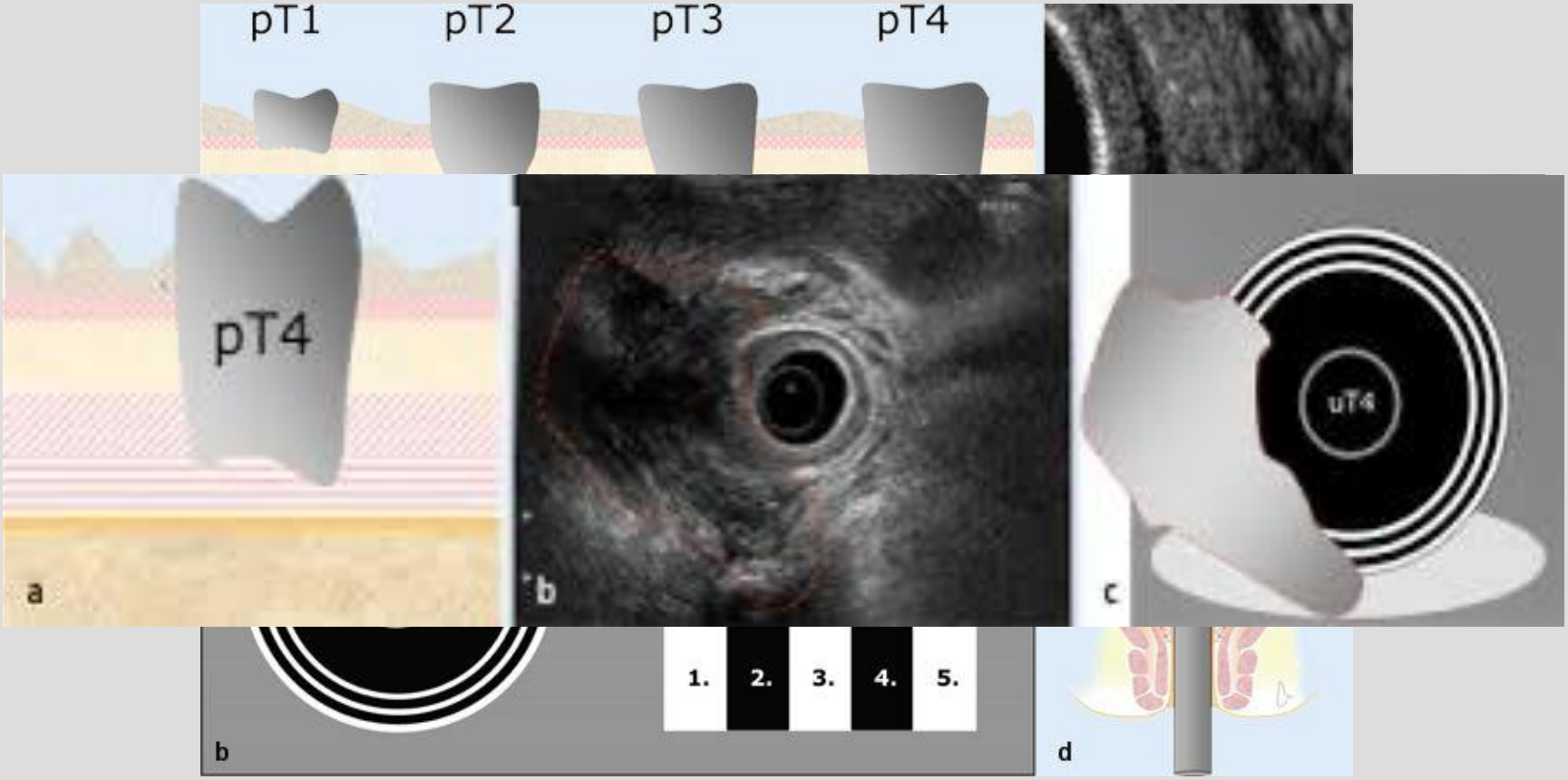

# Diagnostik - CT

Leopoldina
Krankenhaus

# Diagnostik - MRT

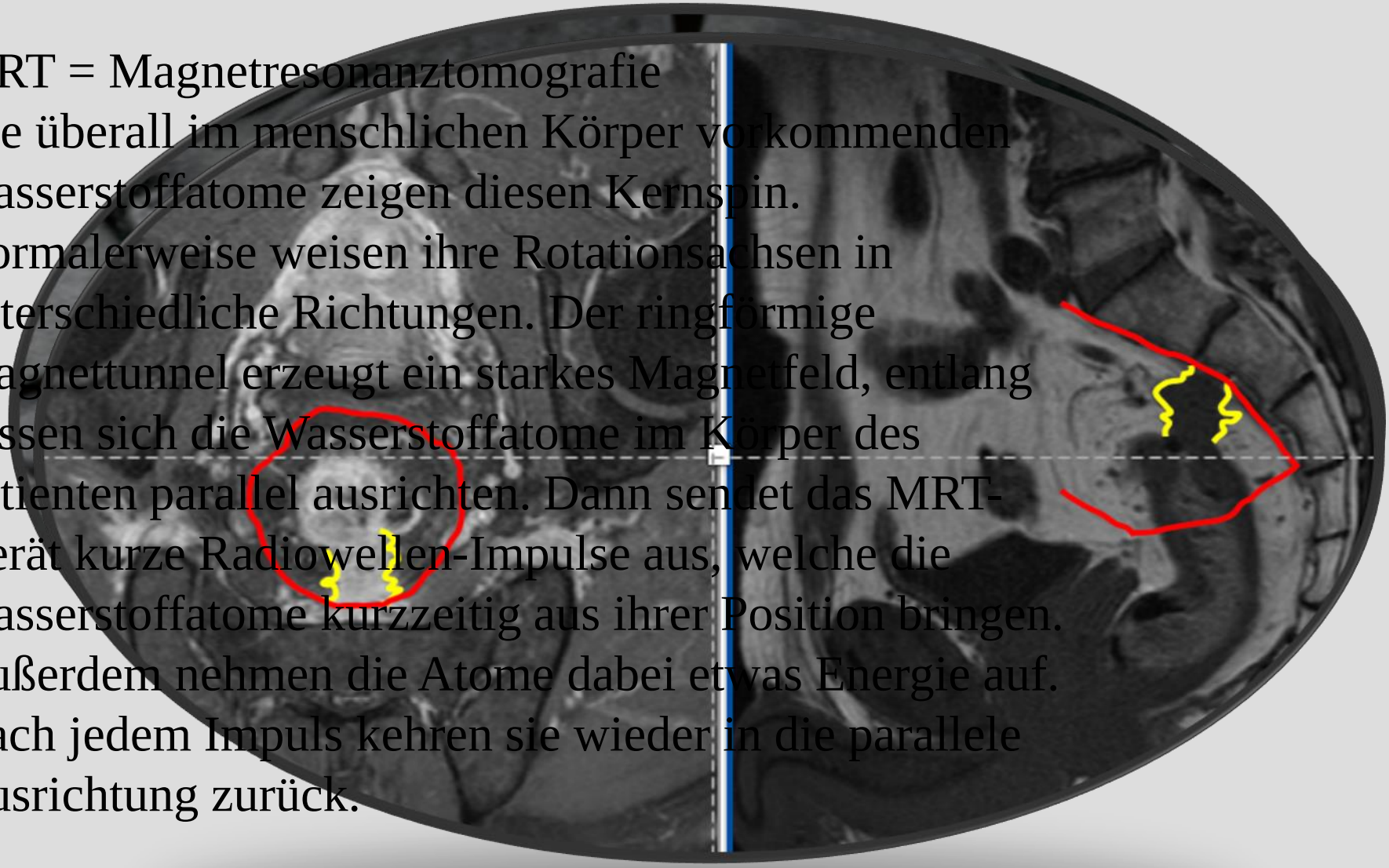

MRT = Magnetresonanztomografie
Die überall im menschlichen Körper vorkommenden Wasserstoffatome zeigen diesen Kernspin. Normalerweise weisen ihre Rotationsachsen in unterschiedliche Richtungen. Der ringförmige Magnettunnel erzeugt ein starkes Magnetfeld, entlang dessen sich die Wasserstoffatome im Körper des Patienten parallel ausrichten. Dann sendet das MRT-Gerät kurze Radiowellen-Impulse aus, welche die Wasserstoffatome kurzzeitig aus ihrer Position bringen. Außerdem nehmen die Atome dabei etwas Energie auf. Nach jedem Impuls kehren sie wieder in die parallele Ausrichtung zurück.

# Diagnostik – PET-CT

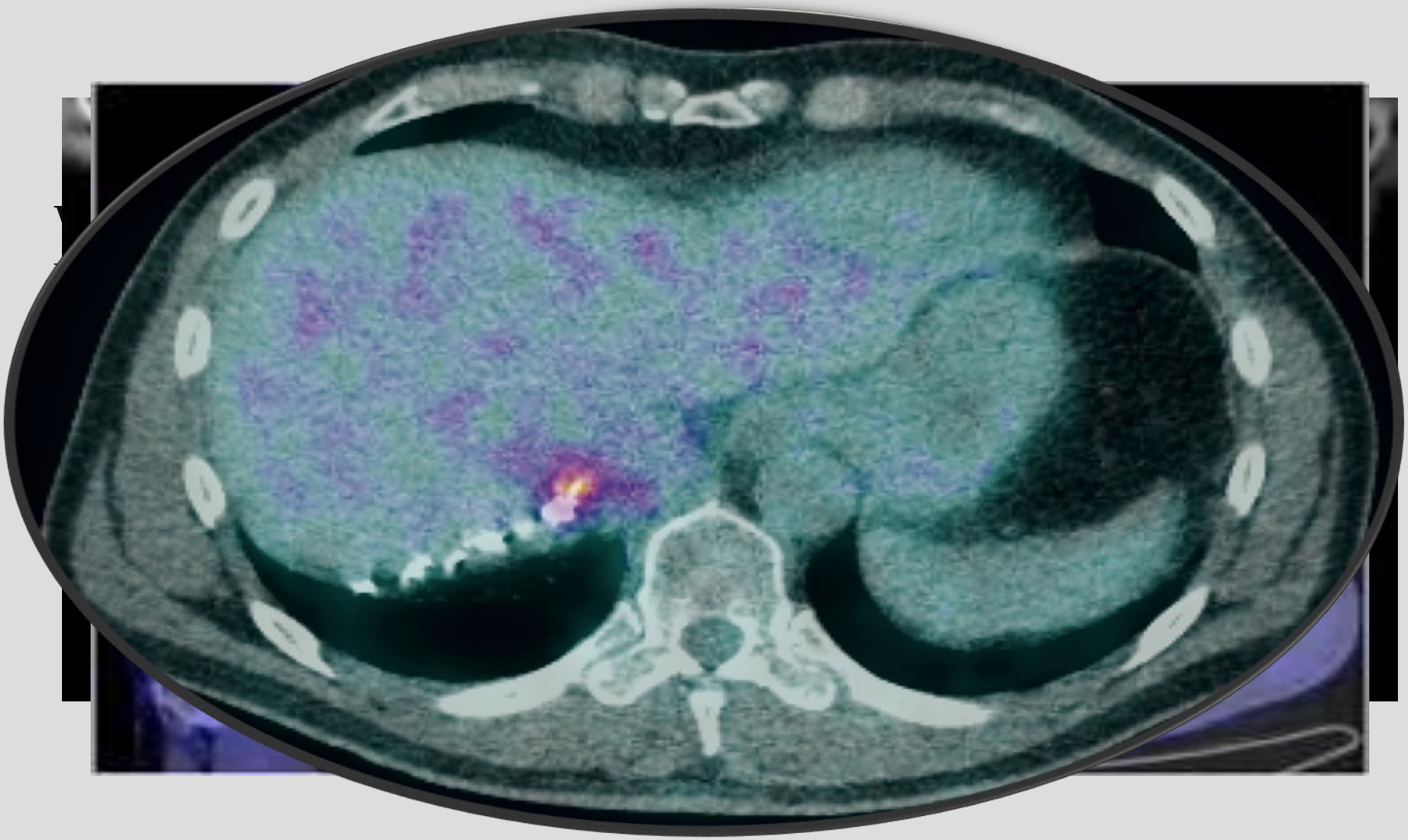

Leopoldina
Krankenhaus

# Operationsvorbereitung

- Aufklärung
- Risikoabschätzung
- Stomamarkierung
- Antibiotikaprophylaxe
- Darmvorbereitung

# Operation- Zugangsweg

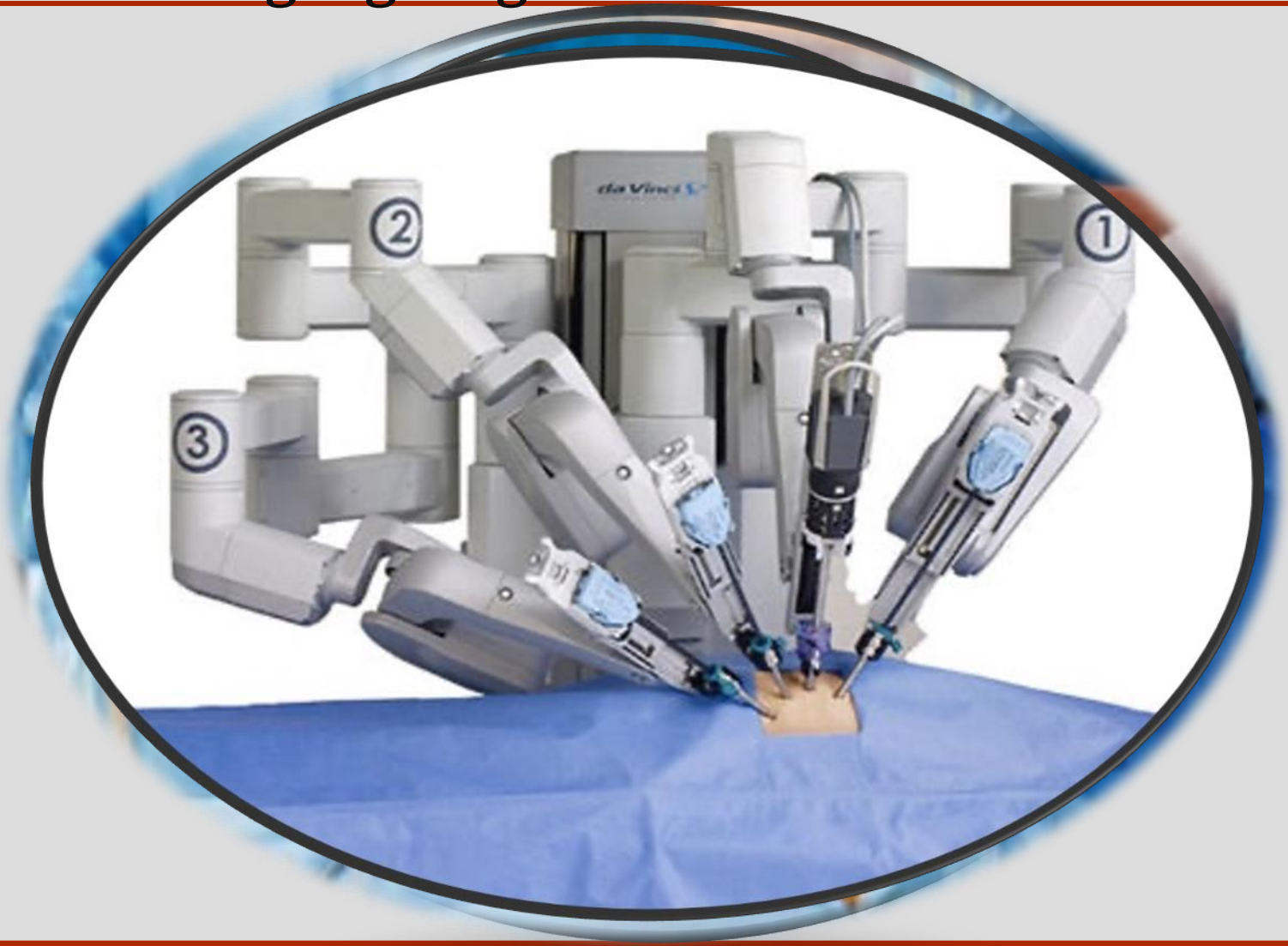


Leopoldina
Krankenhaus

# TEM – transanale endoskopische Mikrochirurgie

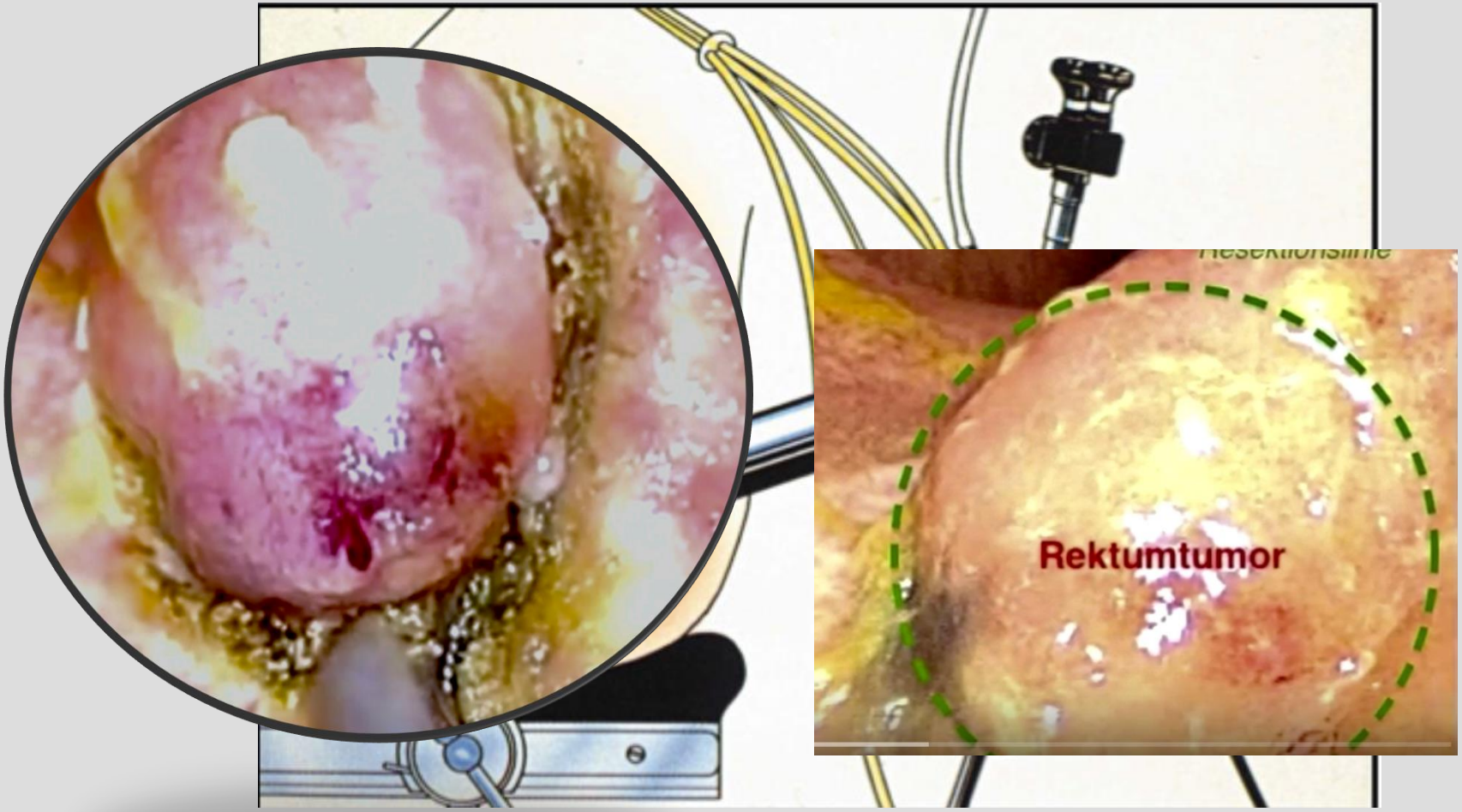

# Unsere Strategie

*$T_1$ - Karzinom (low risk = $T_{1sm2}$, $G_2$, $L_0$, $V_0$)*

- lokale endoskopische Abtragung im Rektum mittels TEM
- laparoskopische Vollwandexzision (nach Tuschemarkierung)

*$T_1$ - Karzinom (high risk = $T_{1sm3}$, $G_3$, $L_1$, $V_1$)*

- laparoskopische onkologische Resektion

*$T_2$ - Karzinom*

- laparoskopische onkologische Resektion

*$T_{3,4}$ - Karzinom*

- laparoskopische onkologische Resektion

# Operation beim Kolonkarzinom - schematisch

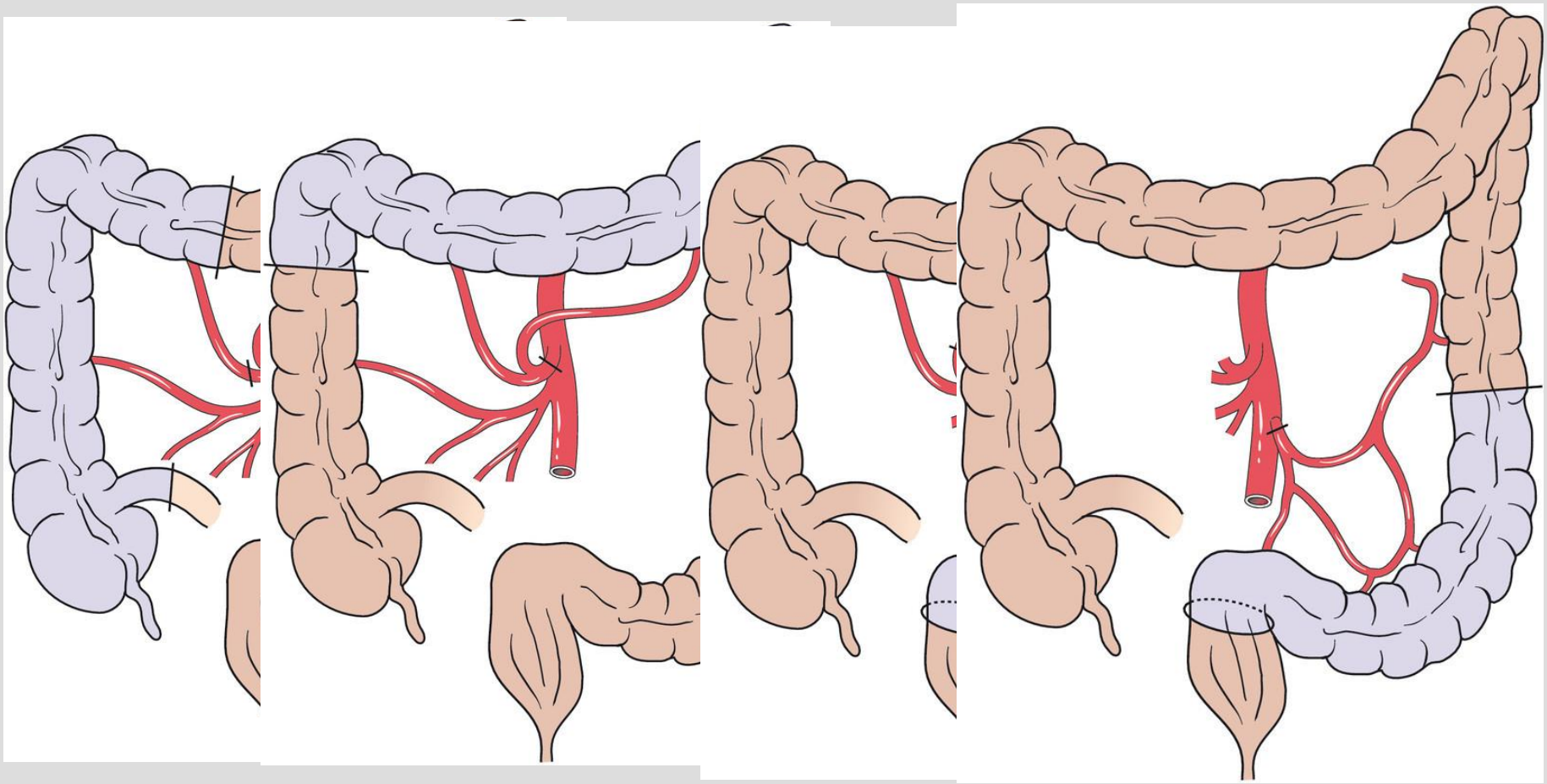

# Anastomosentechnik

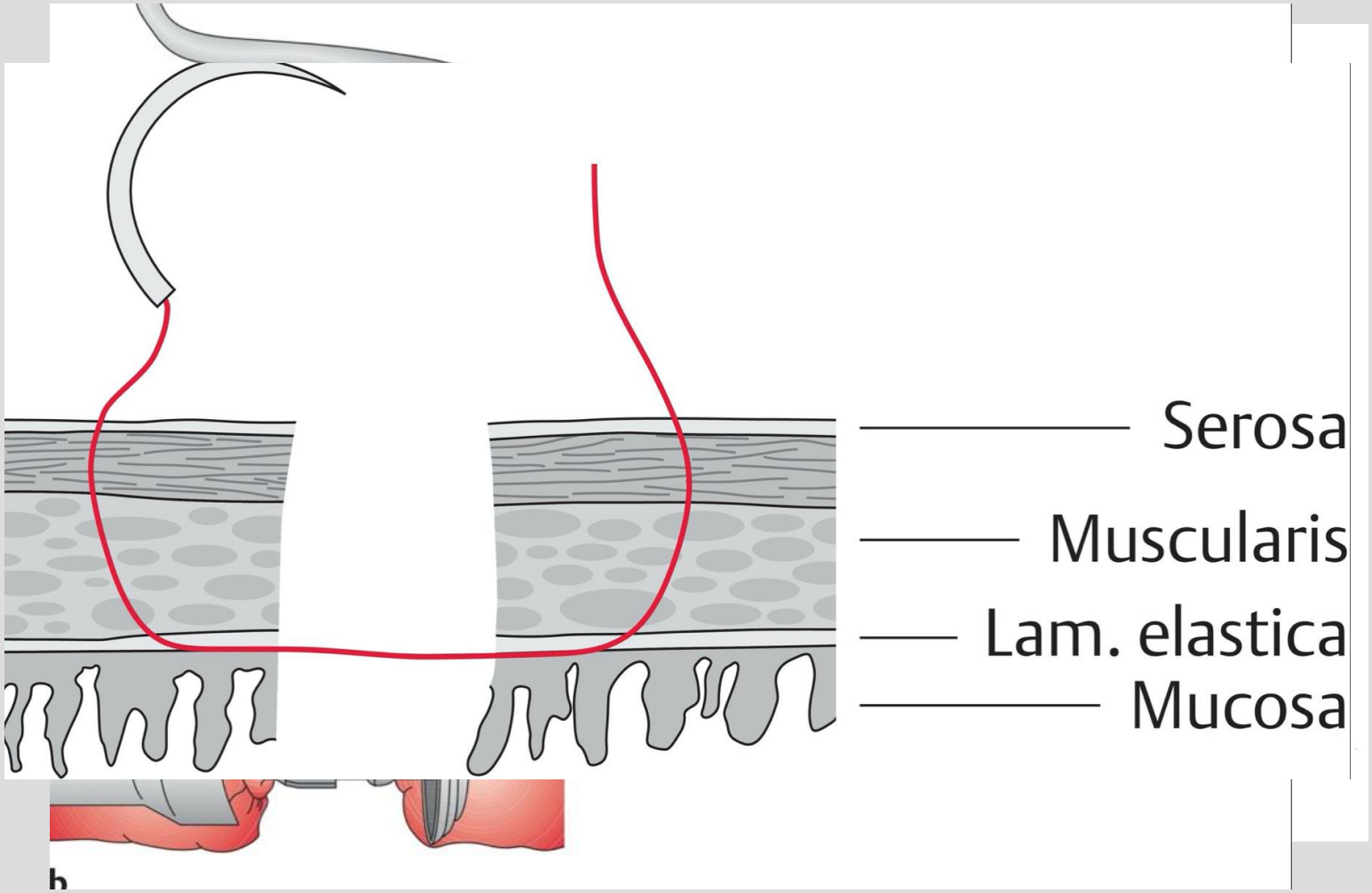

# Operation – intraoperative Bilder

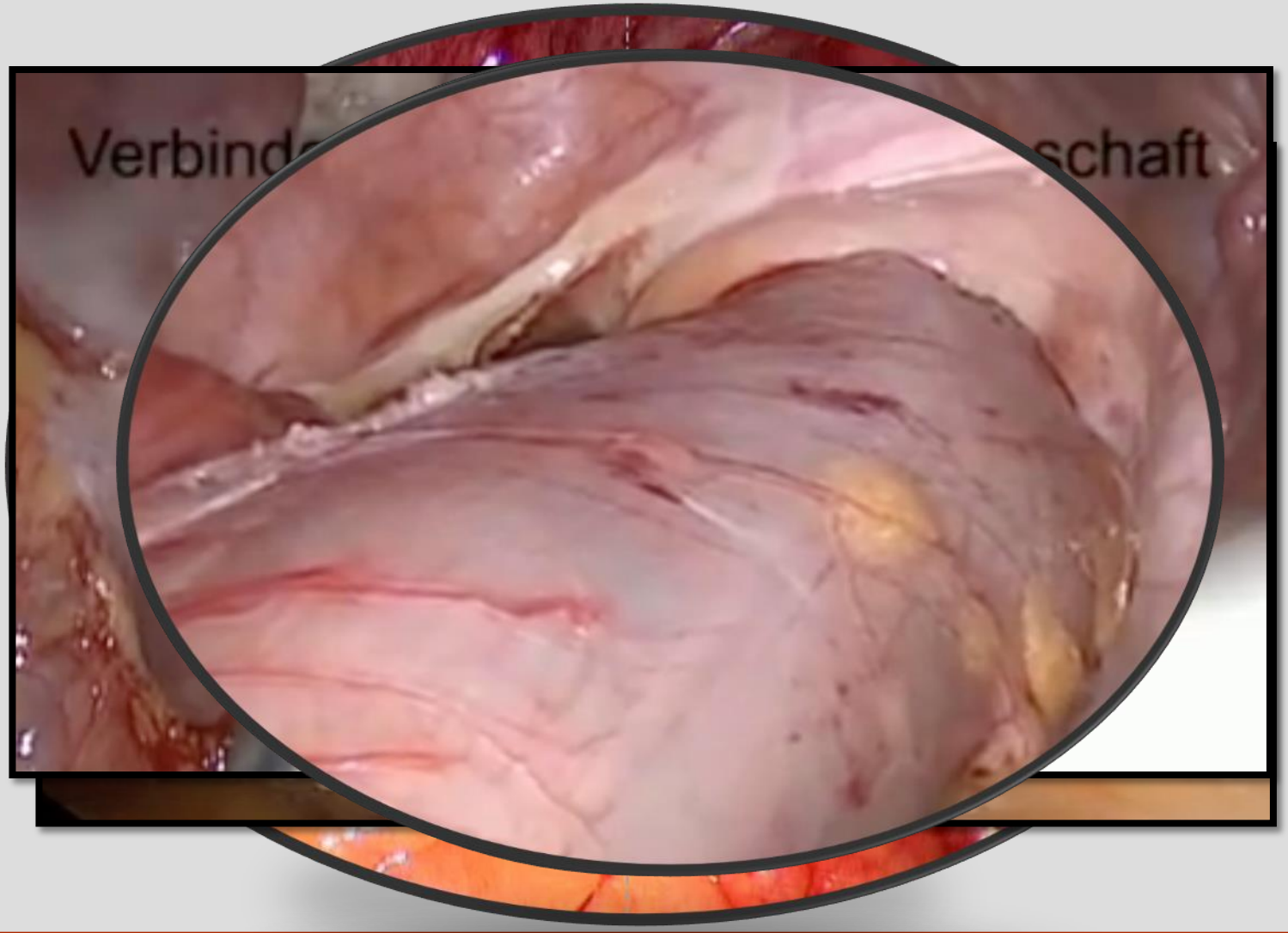

# OP Präparat

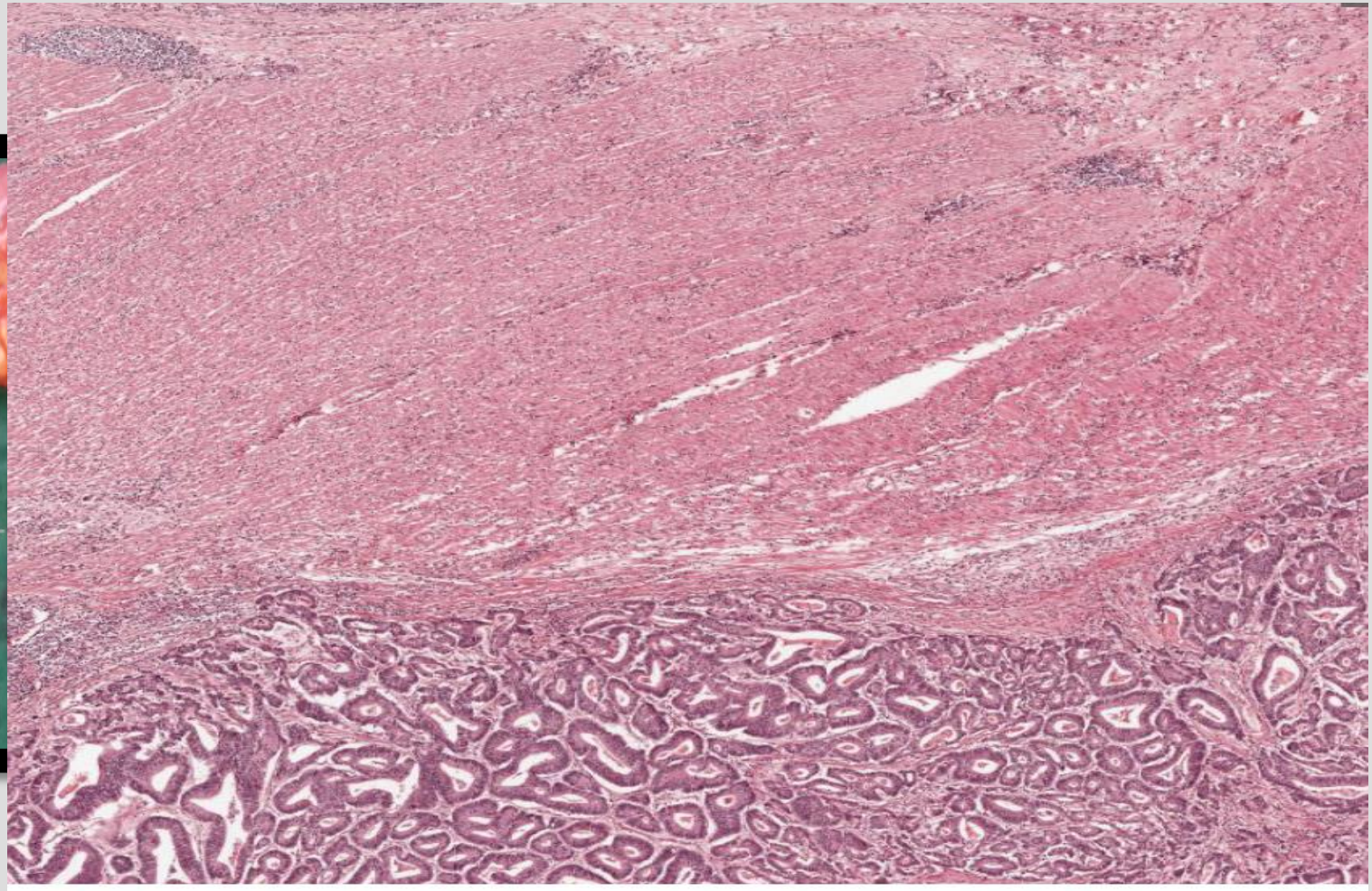

# Stomaanlage

Leopoldina
Krankenhaus

# Ergänzende Behandlung beim Darmkrebs

Rektumkarzinom:

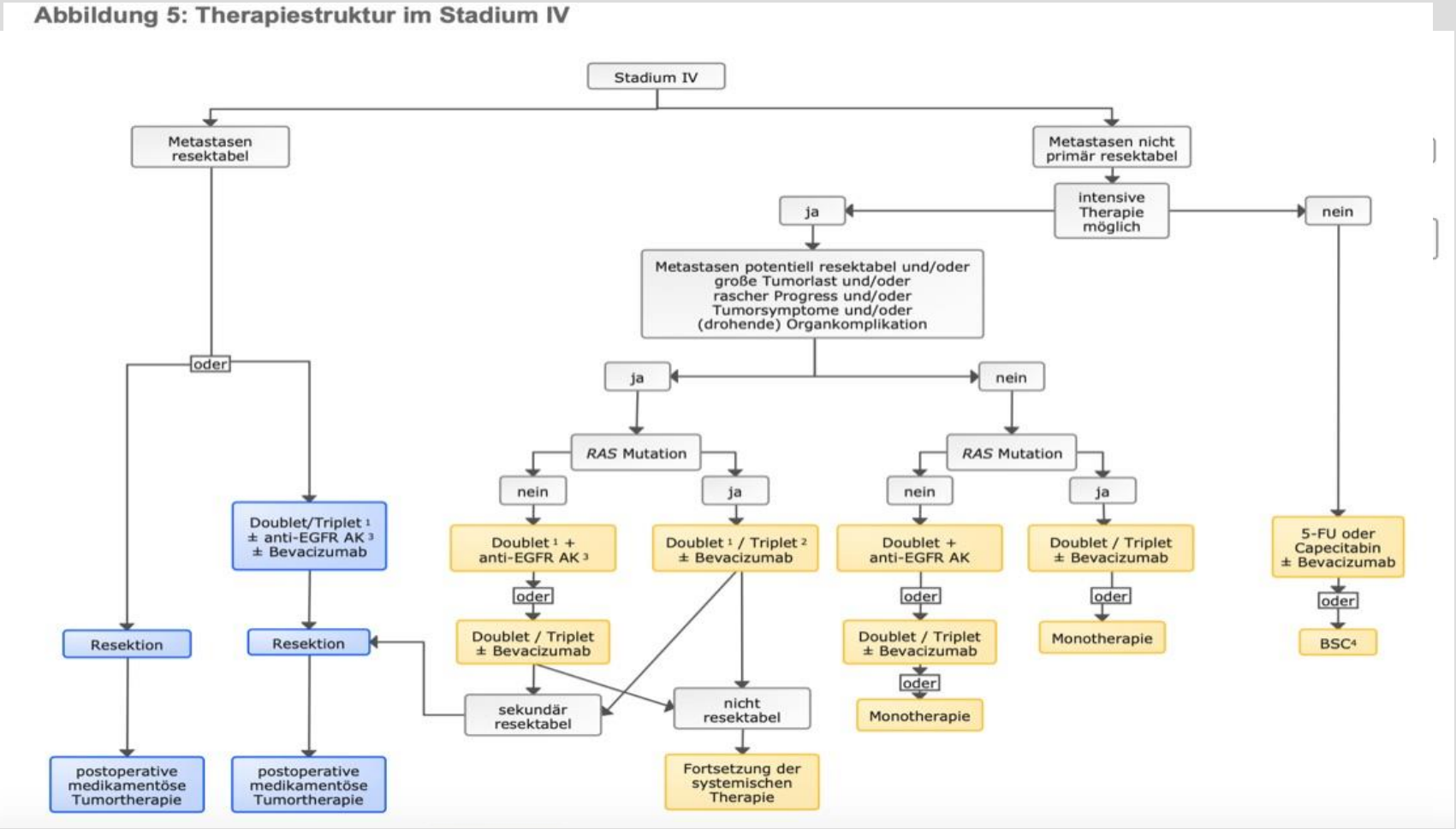

# Nachsorge Colon / Rektum

Tabelle 6: Strukturierte Nachsorge

| Untersuchung | Monate 3 | 6 | 9 | 12 | 15 | 18 | 21 | 24 | 27 | 30 | 33 | 36 | 42 | 48 | 54 | 60 |
|---|---|---|---|---|---|---|---|---|---|---|---|---|---|---|---|---|
| Anamnese, körperliche Untersuchung | X<br>X | X<br>X<br>X | X<br>X | X<br>X<br>X | X | X<br>X<br>X | X | X<br>X<br>X | X | X<br>X | X | X<br>X<br>X | X | X<br>X<br>X | X | X<br>X<br>X |
| CEA | X<br>X | X<br>X<br>X | X<br>X | X<br>X<br>X | X | X<br>X<br>X | X | X<br>X<br>X | X | X<br>X | X | X<br>X<br>X | X | X<br>X<br>X | X | X<br>X<br>X |
| Sonographie Abdomen | | X | | X | | X | | X | | | | X | | X | | X |
| CT Abdomen / Thorax | | X | | X<br>X | | X | | X<br>X | | X | | X<br>X | | X<br>X | | X<br>X |
| Koloskopie | | | | X<br>X | | | | | | | | X | | X | | X |

*Legende: X Empfehlungen in Deutschland; X Empfehlungen in Österreich; X Empfehlungen in der Schweiz;*

# Metastasierung

## Lebermetastasen:

*Operation:* R 0 Resektion anstreben
5 JÜL 45 %
Ausschluss nicht resektabler extrahepatischer Metastasen
ausreichend funktionsfähiges Restvolumen der Leber
Ausschluss Leberzirrhose
keine Komorbiditäten

*Chemotherapie* Inoperabilität
R 1 Resektion
adjuvant/neoadjuvant

*Radiofrequenzablation*: Zerstörung des Tumors mittels Radiofrequenzen. Über eine Elektrode wird Wechselstrom gegeben

*SIRT selektive interne Radiotherapie*:
Radiokativität, über einen intraarteriell eingebrachten Katheter wird Yttrium 90 verabreicht. Es verödet die Lebergefäße und damit die Durchblutung des Tumors

# Metastasierung

## Lungenmetastasen

seltener

Ausschluss nicht resektabler extrapulmonaler Metastasen

R0 Resektion anstreben

ausreichendes pulmonales Restvolumen

keine schwere Komorbiditäten

5 JÜL 45-50%

Leopoldina
Krankenhaus